

# Dermatología para enfermeras

y asistentes médicos, tomo 1 de 3



No negociable






Distribución gratuita

Dr. Jorge Alberto Guerra Sousa



# Dermatología para enfermeras

y asistentes médicos, tomo 1 de 3

-  Lo útil
-  Lo frecuente
-  Lo práctico

Dr. Jorge Alberto Guerra Sousa



# Dermatología para enfermeras, los temas

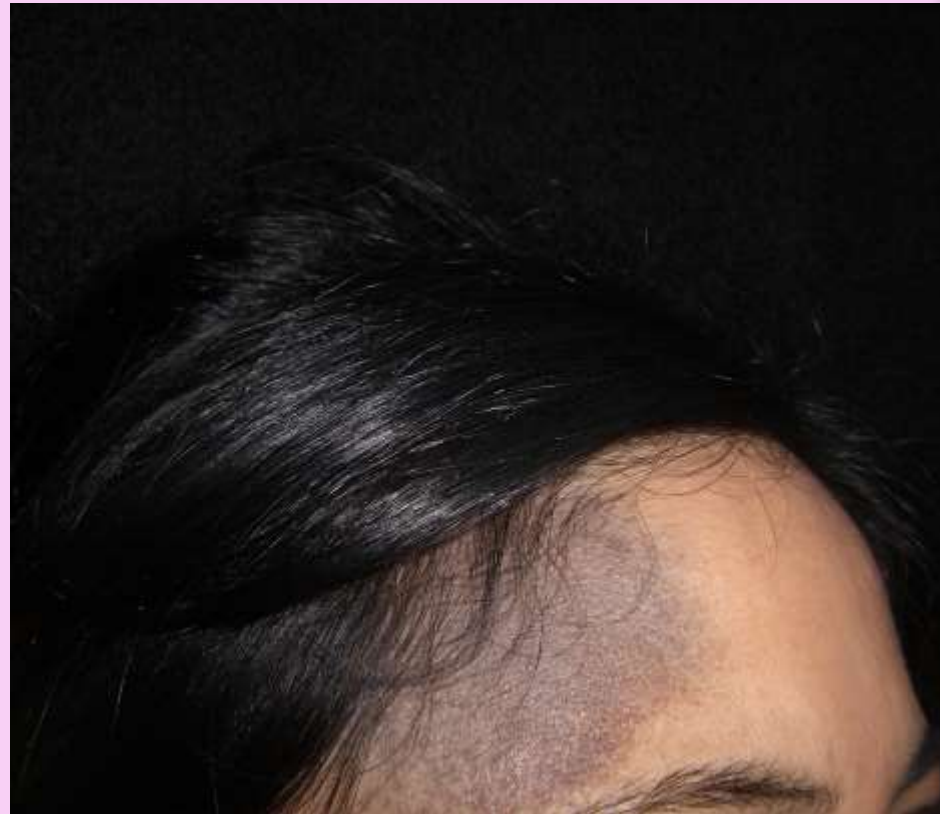■ 1.-La enfermera y la dermatología -----	4
■ 2.- Alopecia por tracción -----	7
■ 3.- Verrugas vulgares -----	14
■ 4.- “Verrugas”– diversos tumores benignos -----	24
■ 5.- “Verrugas” – fibromas -----	33
■ 6.- Vitíligo -----	53
■ 7.- Urticaria -----	63
■ 8.- Alopecia areata -----	69
■ 9.- Lunares benignos -----	76
■ 10.- Lunares malignos, el melanoma -----	92
■ 11.- Callos -----	98
■ Poemas registrados -----	117
■ Página Internet -----	127

## 9.- Lunares benignos

- Cuando una persona tiene un “lunar”, un nevo, que cambia de color, siempre piensa que es maligno
- Si bien es muy raro el lunar maligno, sí conviene que se atienda para que esté tranquilo
- Con frecuencia esto se logra sólo después de obtener el resultado del laboratorio de histopatología

## ■ Nevo amplio

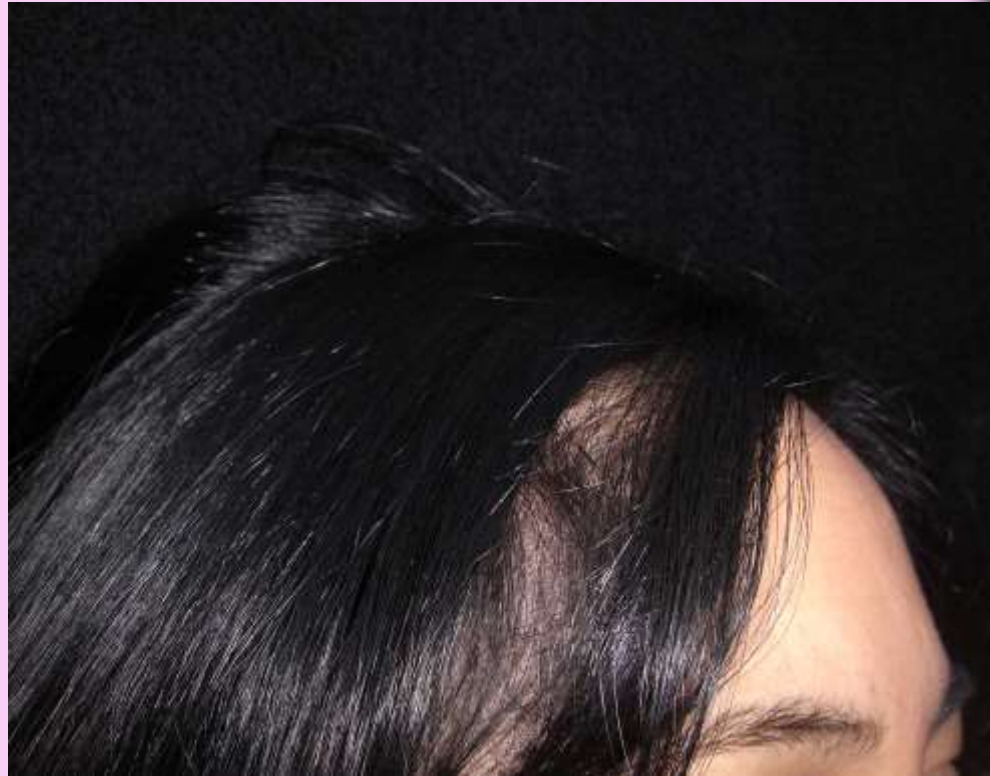- Inició con un punto al nacimiento
- Niña de 12 años
- Problemático de operar...



■ Daba mucha  
pena a la  
paciente

■ Se lo  
ocultaba con  
el cabello

■ Importancia  
estética y  
social



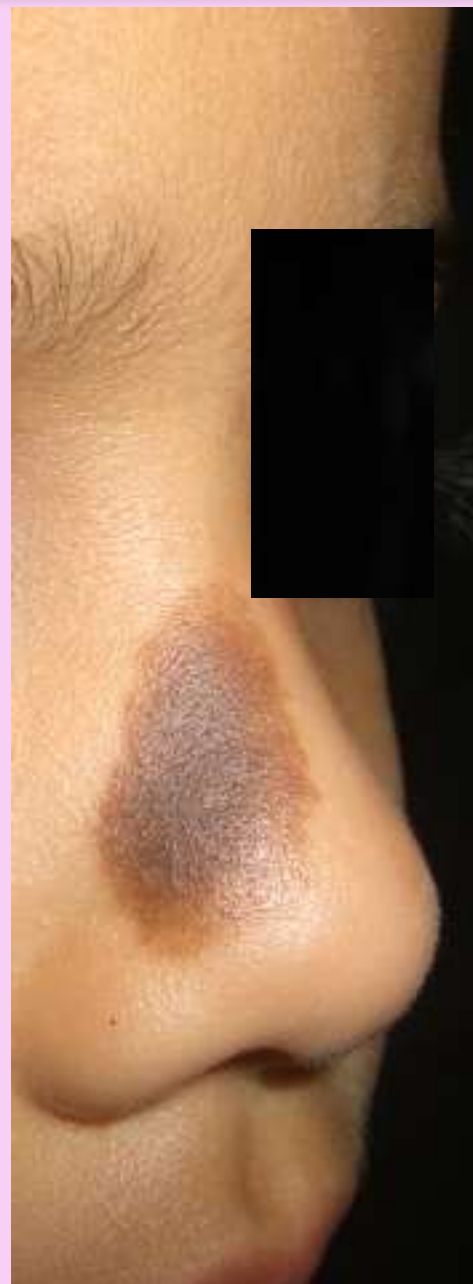

# Nevo amplio

■ Niña de 5 años

■ Inició a los meses de nacimiento con un punto...

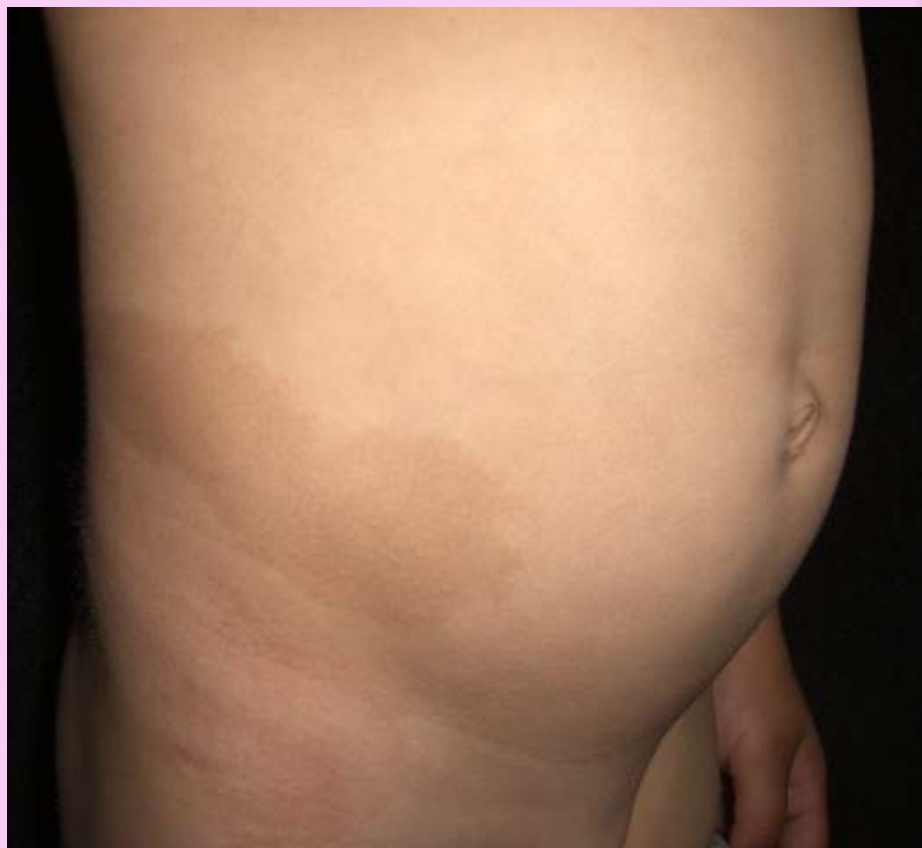■ Problemático para operar



Dr. Jorge Alberto Guerra Sousa

# Nevo radicular

- Masculino de 6 años
- Nevo unilateral
- Sigue el trayecto de un nervio
- No operable

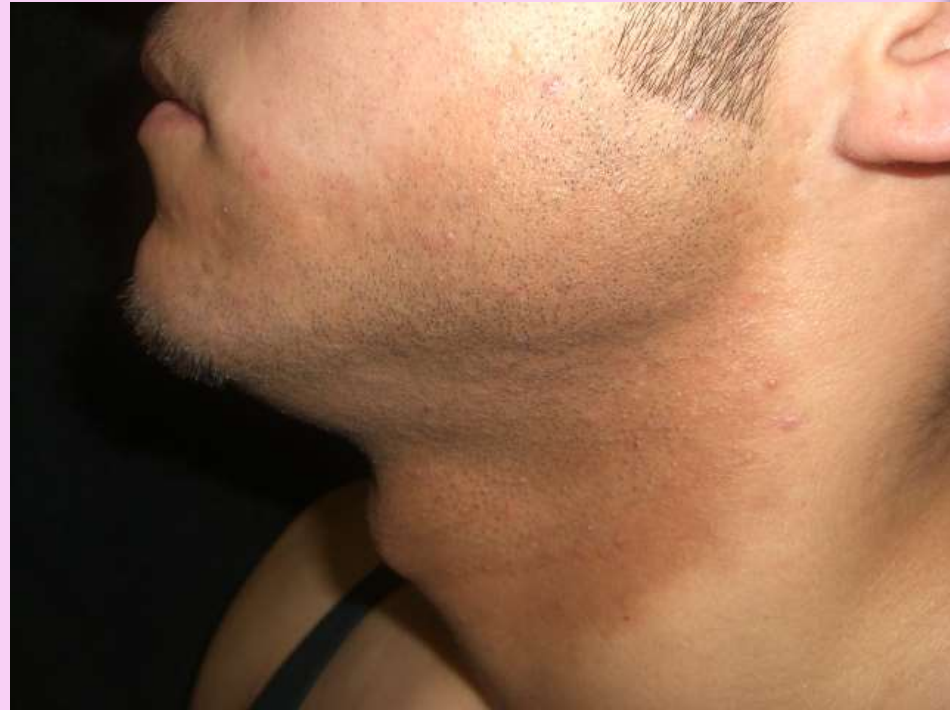



# Nevo radicular

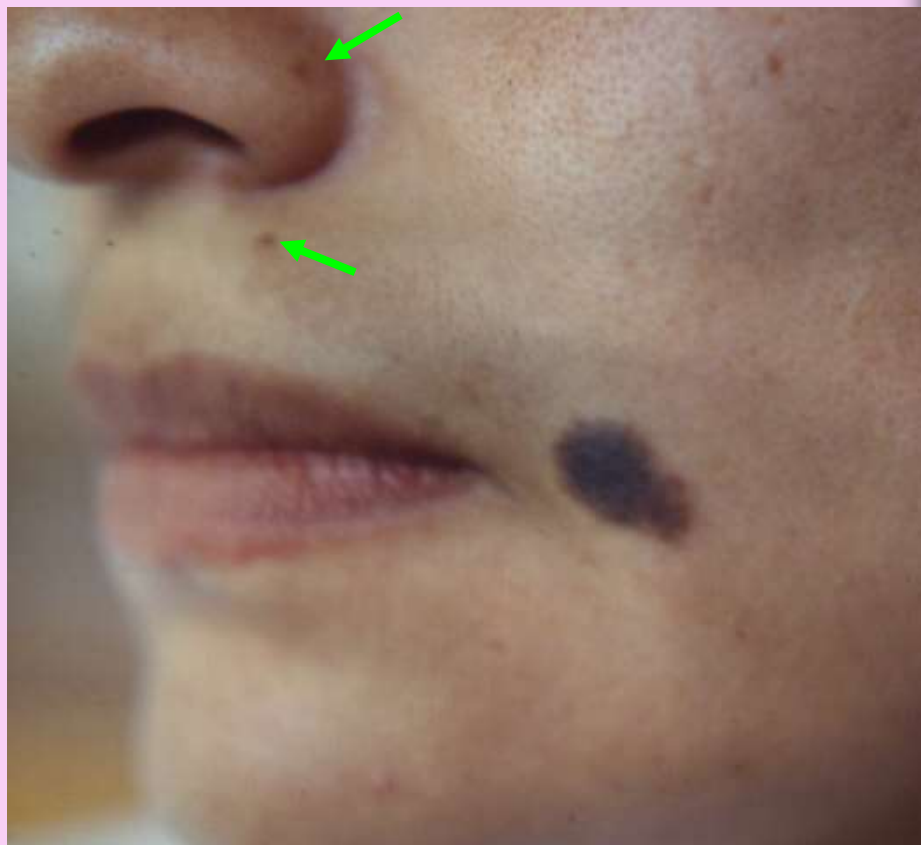■ Sigue el trayecto del nervio maxilar inferior, rama del Trigémino o V par craneal

■ No operable



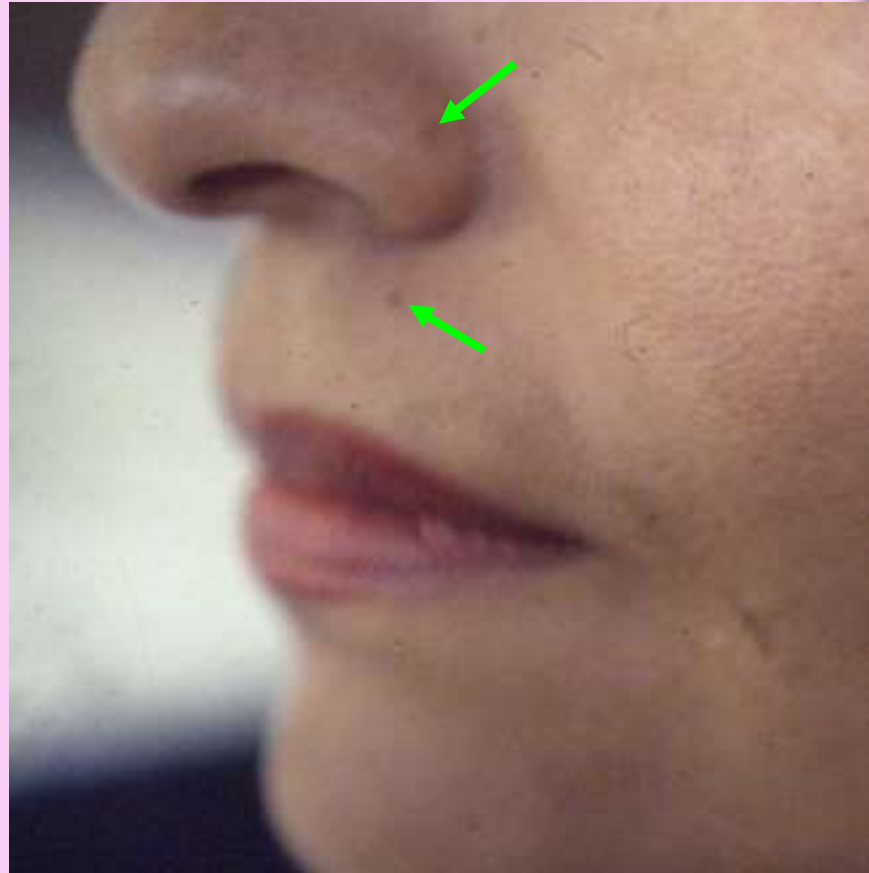
# Nevo amplo

- Nevo poco amplo
- Daba mucha pena a esta paciente



■ Buena  
resolución  
estética por  
cirugía

■ Mínima  
cicatriz



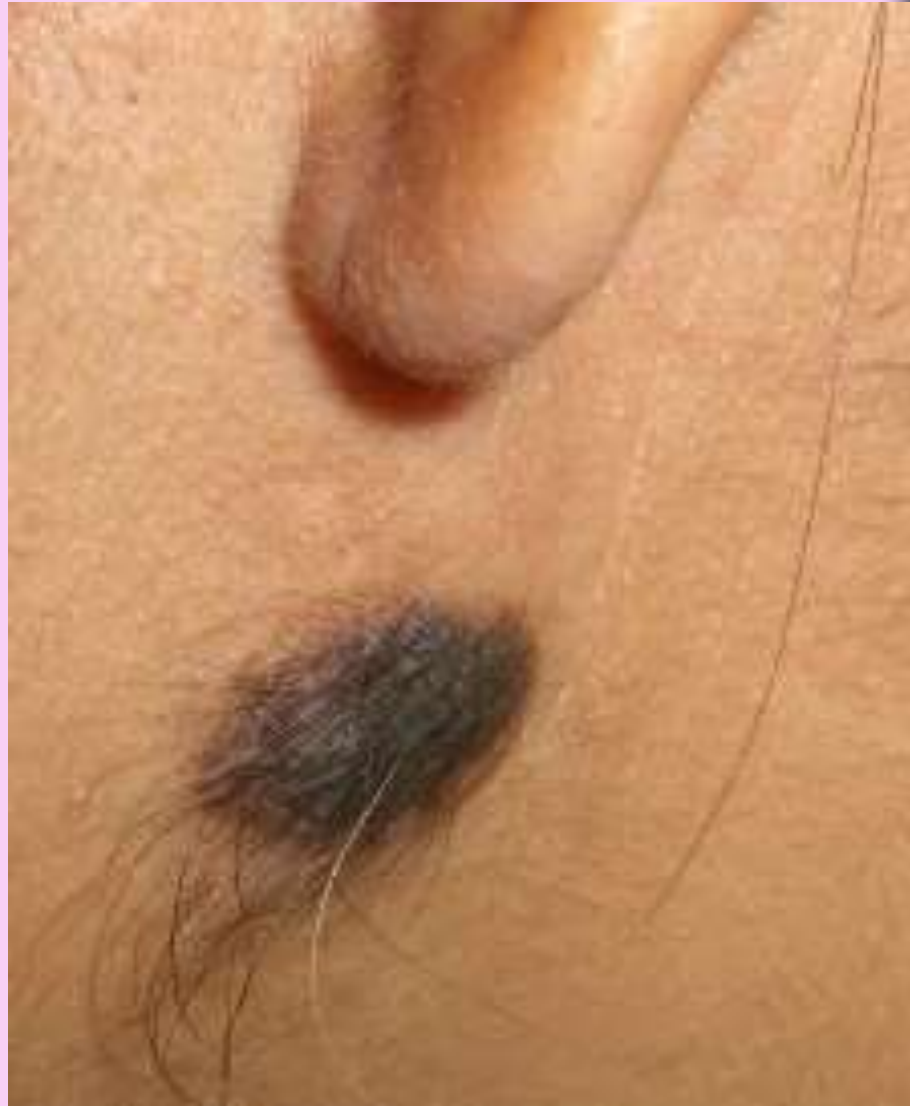Dr. Jorge Alberto Guerra Sousa

# Nevo piloso

- Tiene vellos

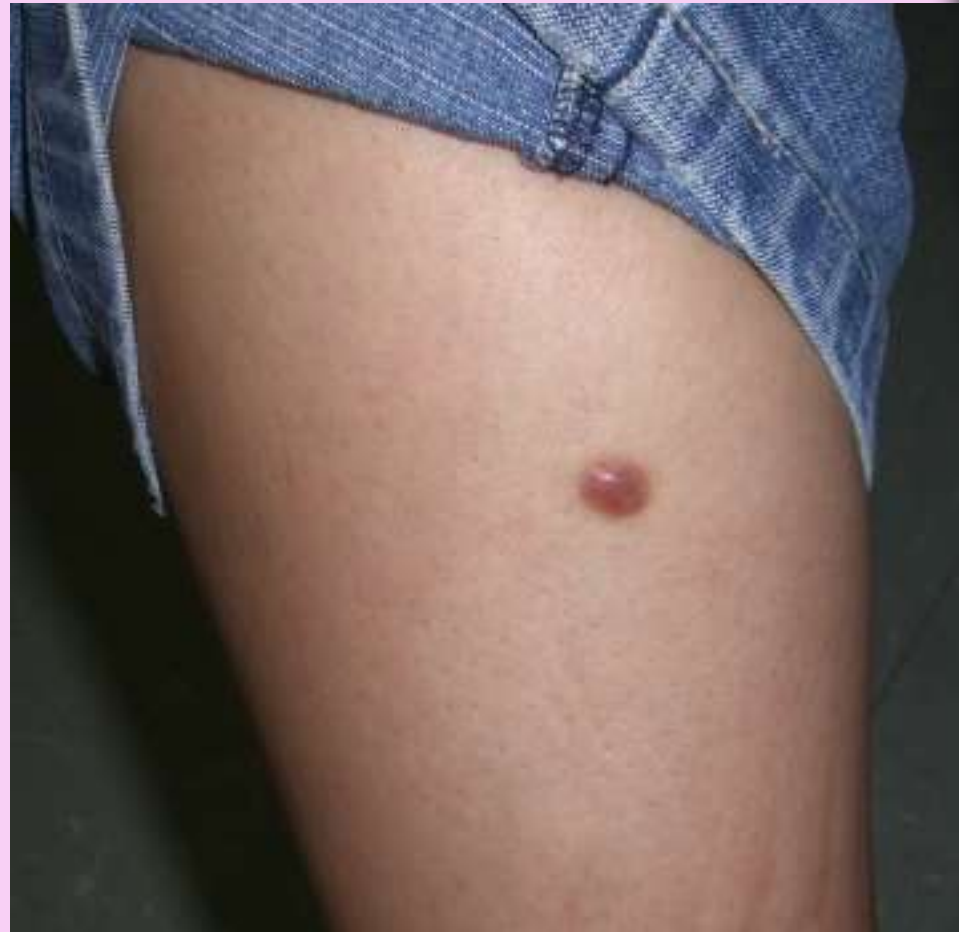- El nevo con vellos muy rara vez es maligno

- Se opera por estética



# Histiocitoma – “lunar duro”

- Tumor fibroso pigmentado y duro
- Muy frecuente
- Algunos piensan que es una cicatriz espontánea





# Lunares sospechosos

- Lunar en hombro

- Crecimiento rápido +

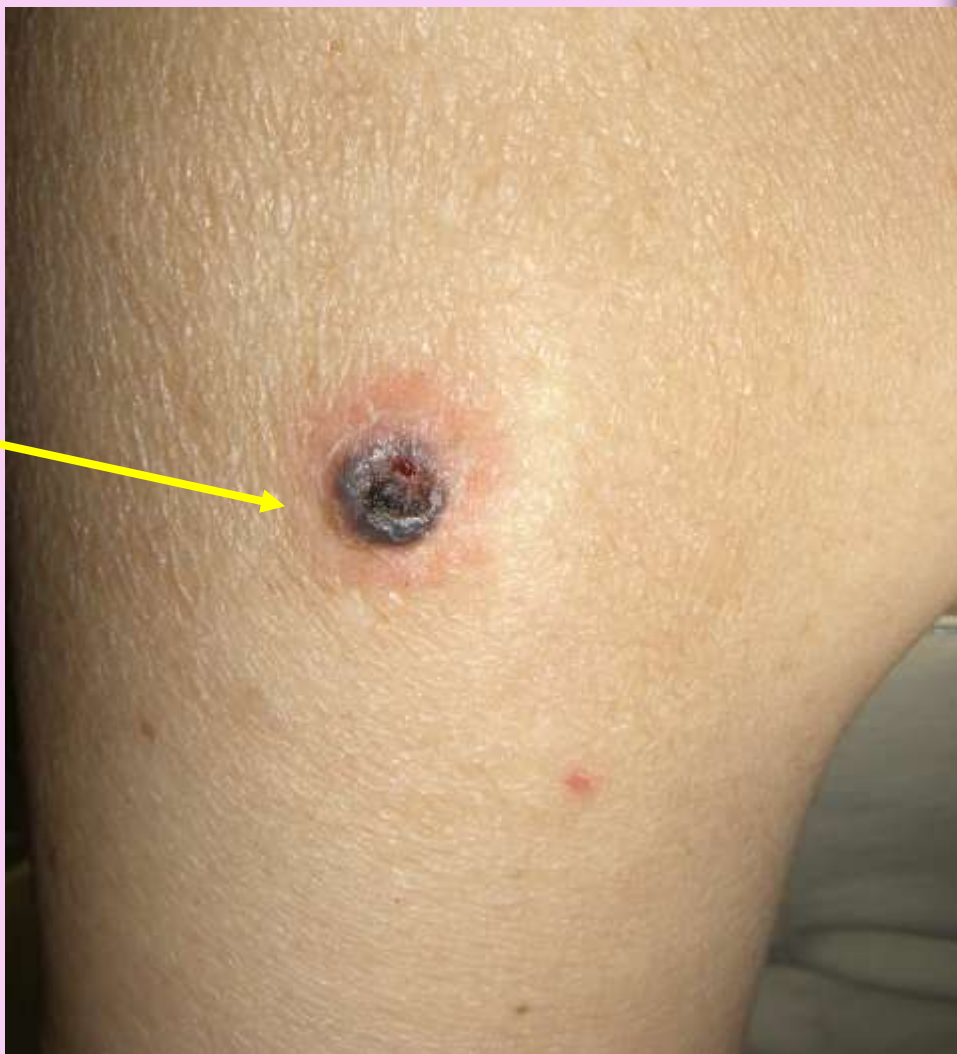- Sangrante

- Halo eritematoso +

- Color disparejo +  
=

- **Puede ser** cáncer,  
**melanoma**

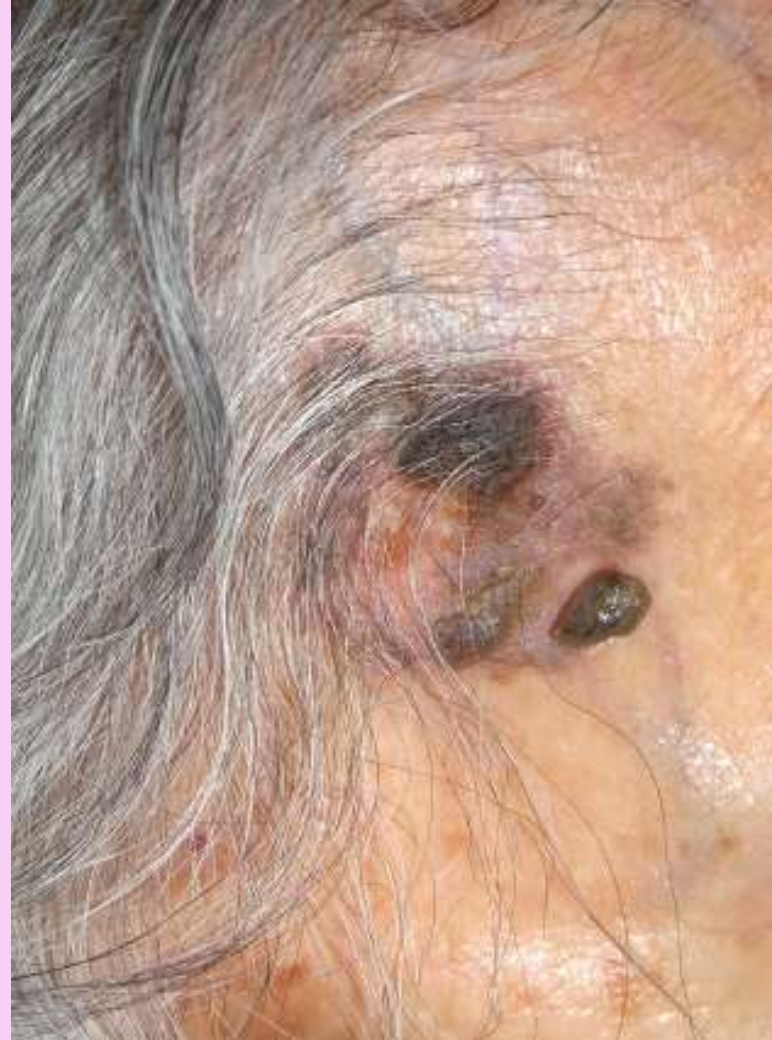- No aceptó cirugía





# Nevo sospechoso

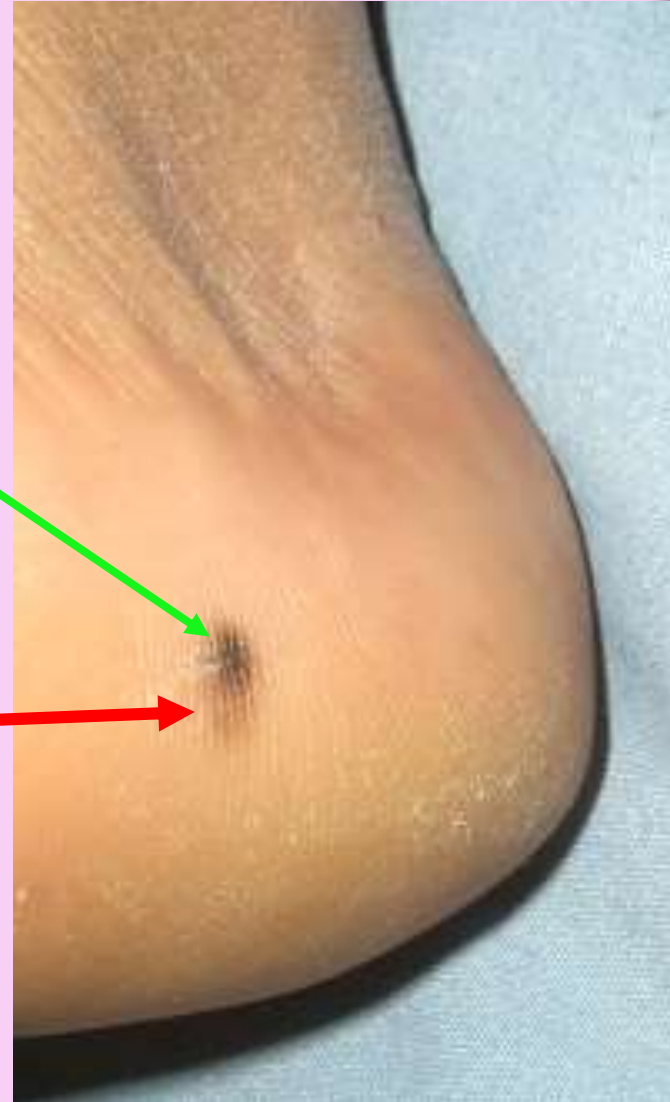- Nevo en frente
- Color irregular
- Diferencia de superficie
- Crecimiento rápido
- **Por biopsia**  
resultó queratosis  
seborreica,  
benigna



Dr. Jorge Alberto Guerra Sousa

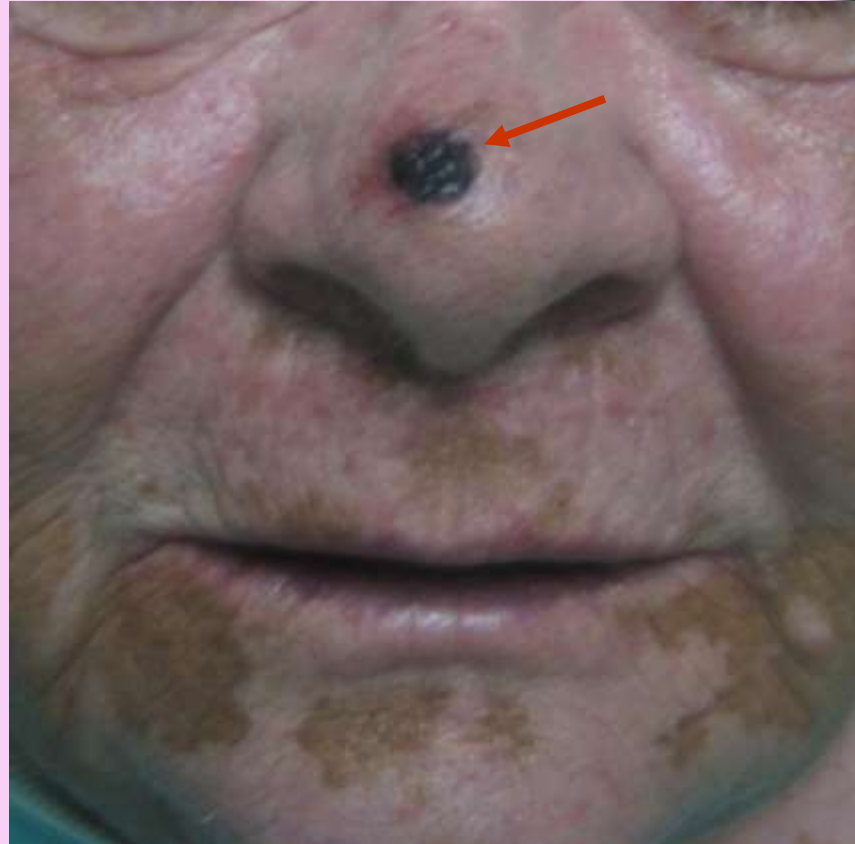# Nevo altamente sospechoso

- Talón de mujer de 18 años
- Lunar “inicial”
- Se ve el crecimiento subcutáneo del lunar
- **Por biopsia** resultó benigno



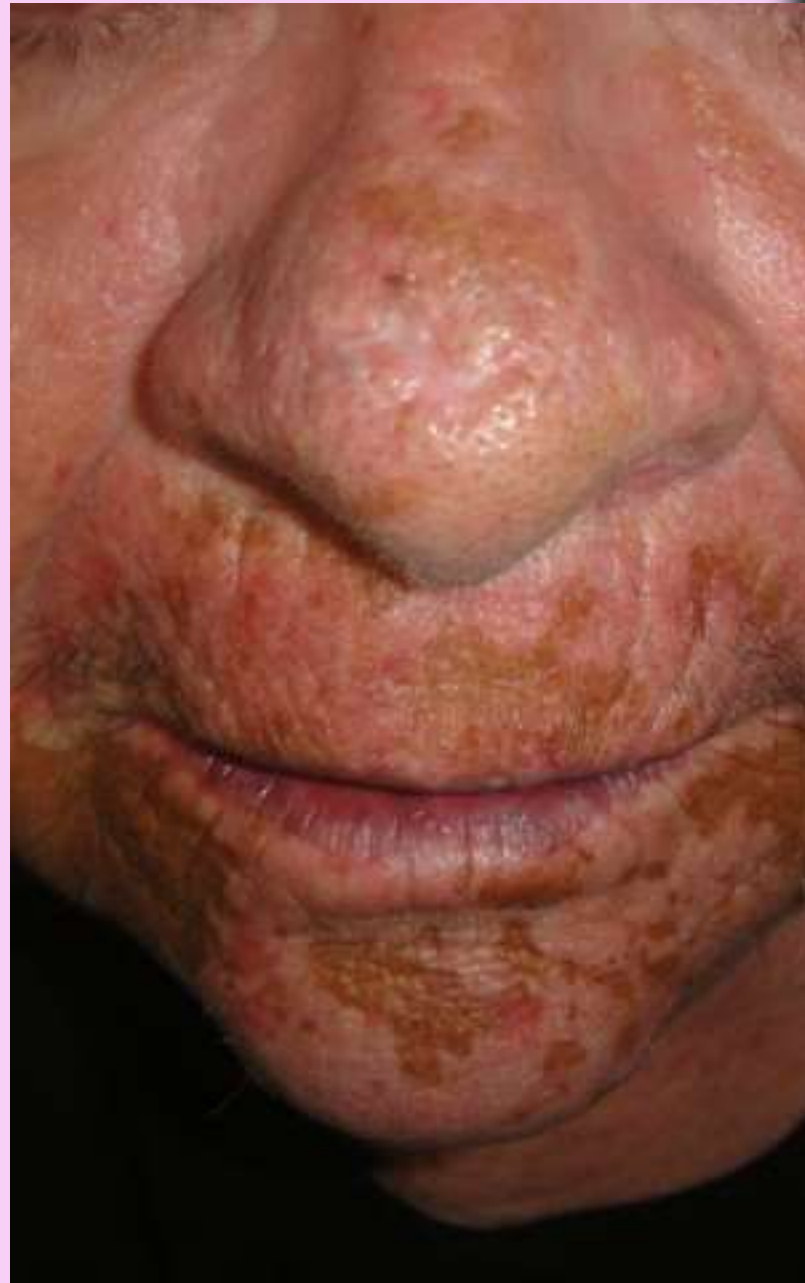# Melanoma?

- Tumor  
melanótico  
brillante
- Medio año de  
evolución
- Posible  
melanoma
- Diseminación  
subdérmica  
probable





- Extirpación completa
- Herida cicatricial profunda
- Fotografía 3 años después de la cirugía
- No hay recidiva
- **Por biopsia** resultó carcinoma baso celular totalmente extirpado



# Para la enfermera

- El lunar, o tumor pigmentado, es de diversa etiología
- Suele causar mucha preocupación
- Rara vez es maligno
- Hay que tranquilizar al paciente
- Esta tranquilidad deriva en forma definitiva del reporte “benigno” escrito una vez que el patólogo examina la pieza al microscopio

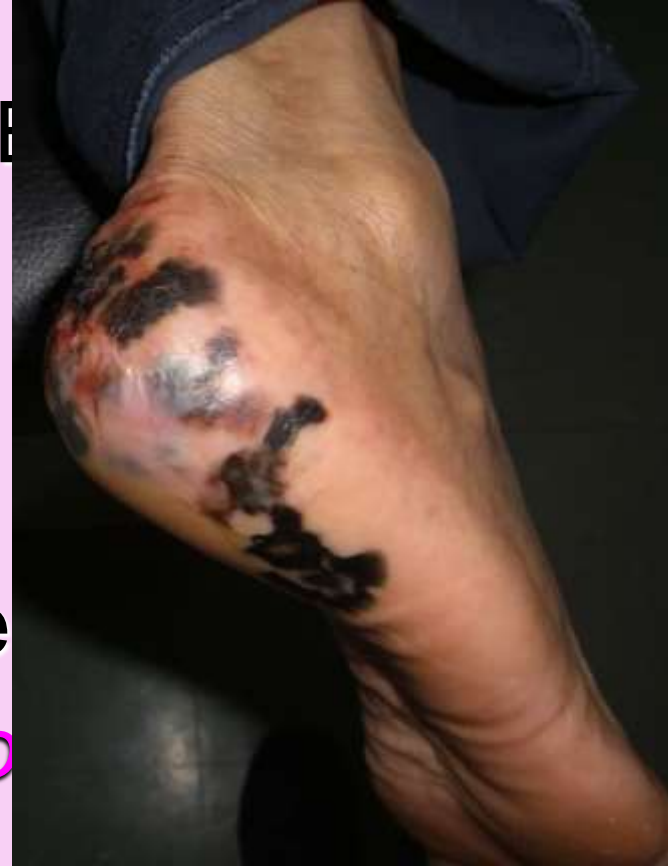# 10.- Melanoma maligno

- Conviene conocer las características del melanoma maligno
- No pocos casos son detectados por enfermeras
- Y en no pocos casos se puede salvar la vida del paciente, gracias a la detección oportuna por parte de la enfermera, usted...



# Melanoma maligno

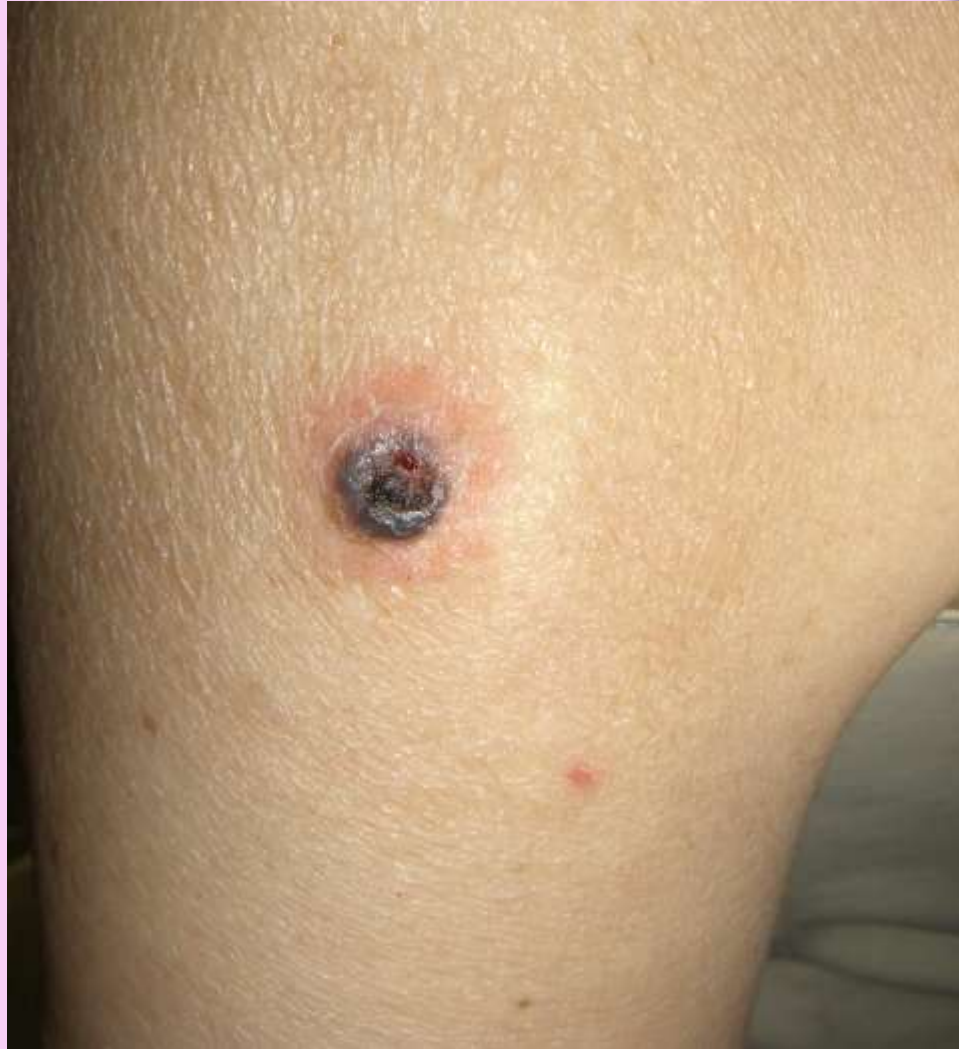- Tiene todo el “ABCDE”
- A-simétrico
- B-ordes irregulares
- C-olor no uniforme
- D-íámetro de más de seis (mm) *centímetro*
- E-volución explosiva



# Melanoma maligno

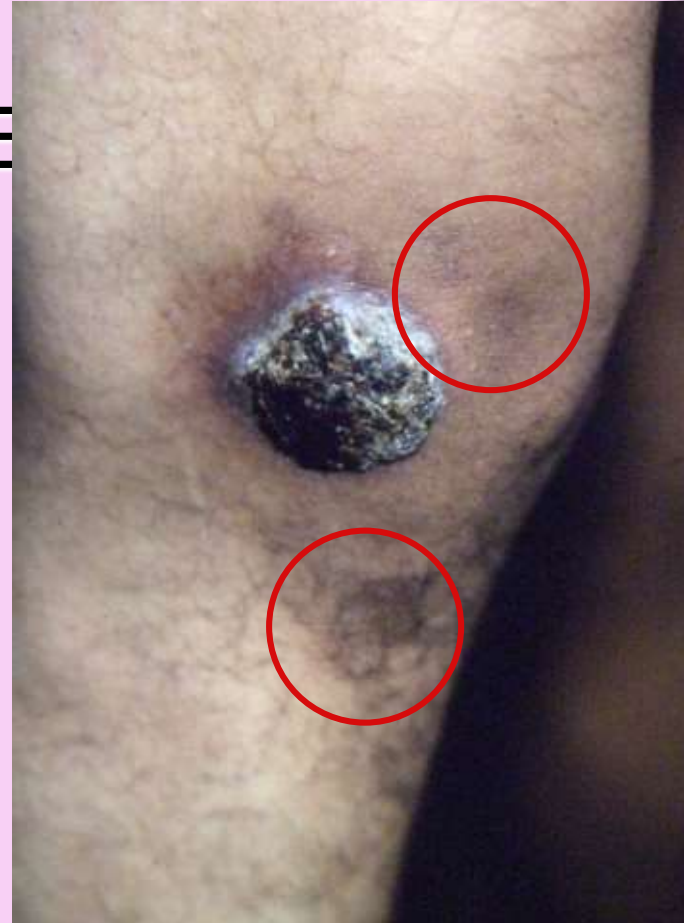■ La “E” para algunos es Evolución explosiva; para otros Eritema y para otros Elevacion

■ En este caso caben las tres



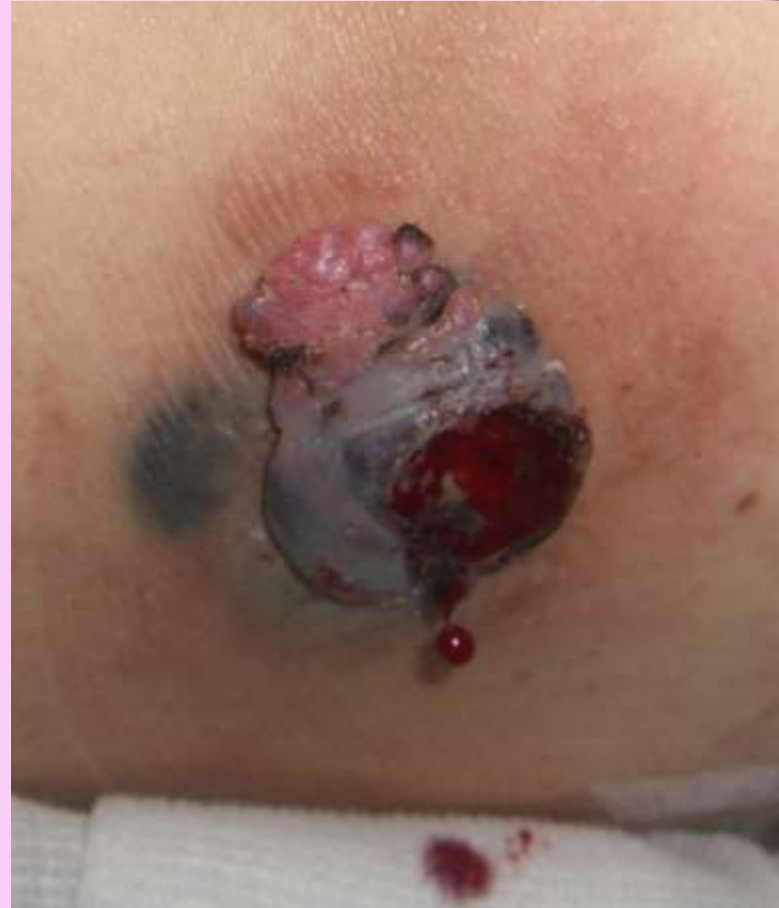# Melanoma maligno

- Tiene todo el “ABCDE
- En rodilla derecha
- Tres semanas de evolución
- Gran invasión local
- Metástasis locales
- Falleció en un mes



# Melanoma maligno

- Tiene todo el “ABCDE”
- En abdomen
- Tres meses de evolución
- Gran invasión local
- Metástasis cerebrales



**Dr. Jorge Alberto Guerra Sousa**



# Para la enfermera

- Para prevenir esto, hay que recordar:
- El lunar irregular
- De crecimiento rápido
- De color negro brillante
- Con irritación periférica
- Con diseminación subepidérmica
- Pueden ser melanoma maligno, deben estudiarse por histo patología